CT検査の被ばくが心配です

大腸CT検査の被ばく線量は，同部位の通常CT検査の約半分です。X線被ばくは十分コントロールされているので不利益になることはありません。安心してください。

どのような診断をしますか

検査で得られた約1000画像をコンピュータで処理して，大腸の観察に必要な画像を作成します。診断は，様々な画像を組み合わせて大腸全体をくまなく観察して行います。つまり，大腸を内側から外側から，色々な断面で見ていきます。このために死角がないことが大きな利点です。

どんな病変でもわかりますか

5mmより小さいポリープは診断に限界があります。通常，大腸CT検査では6mmより大きいポリープを標的にしています。5mmより小さいポリープは成長速度が遅く大腸癌に発育する危険性は低いので，経過観察をすることができるとされています。一方で小さいまたは平坦な病変でも大腸癌の危険性があることが知られています。これらは大腸CT検査では発見が難しいとされています。あらゆる病変を検出することには限界がありますが，重大な病変を簡単に検出ができることは大きな利点です。

大腸CT検査でみえる大腸ポリープの例

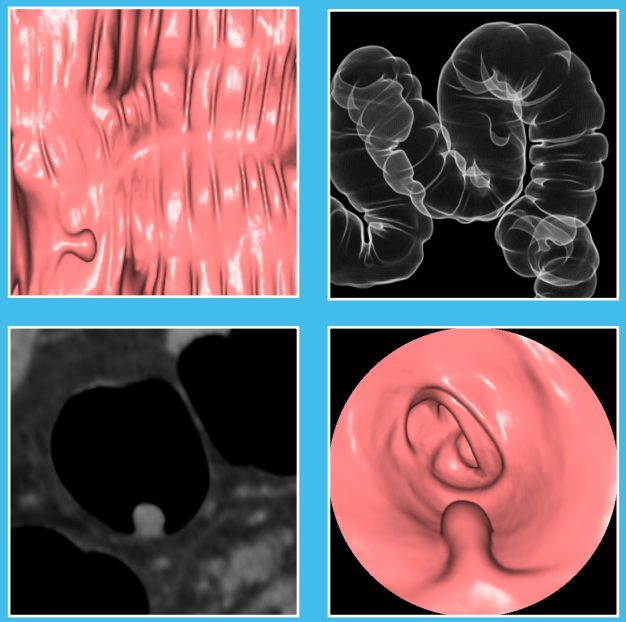

笠岡第一病院

笠岡市横島1945

(0865) 67-0211

www.kasaoka-d-hp.or.jp

大腸CT検査

大腸がん検診で，便潜血陽性（要精密検査）の結果でした。大腸内視鏡検査を勧められましたが，検査を受けるかどうか悩んでいます。大腸内視鏡検査は初めてで，苦痛と聞いています。できれば大腸内視鏡検査を受けたくないのですが。色々と調べて，大腸CTは楽な検査ということなので相談に来ました。



どのような場合に大腸CT検査が勧められますか

まず，大腸がんを疑う症状がある場合です。例えば，腹痛，腹部不快感，出血，貧血，体重減少です。これらの症状があると必ず大腸がんがあるわけではありませんが，症状の原因をはっきりさせることが必要で，なんらかの大腸検査をしてください。内視鏡検査が苦手であれば，大腸CT検査は良い適応です。

大腸がん検診で便潜血陽性の場合は，大腸がんのリスクが高い可能性がありますから，大腸検査が必要です。内視鏡検査でも，大腸CT検査でもいいですから，精密検査を受けてください。内視鏡検査に抵抗があれば，大腸CT検査をどうぞ。大腸内視鏡検査は優れた検査法ですが，技術的問題で検査ができないことがあります。カメラのついたチューブを観察する場所まで挿入する必要がありますが，大腸の癒着や狭窄で挿入できないことがあります。また，高齢者では安全に挿入できないことがあります。また，検査のための前処置が苦手であったり，検査に不安を感じることもあります。こういった場合は大腸CT検査が適しています。

大腸CT検査とは

大腸CT検査は放射線科領域の大腸がん検査として優れたもので，多くの情報を一度に得ることができます。新しい検査法ですが，すでに確立されており安心して検査を受けていただくことができます。検査全体の流れをご紹介します。

通常のCT検査との違いは
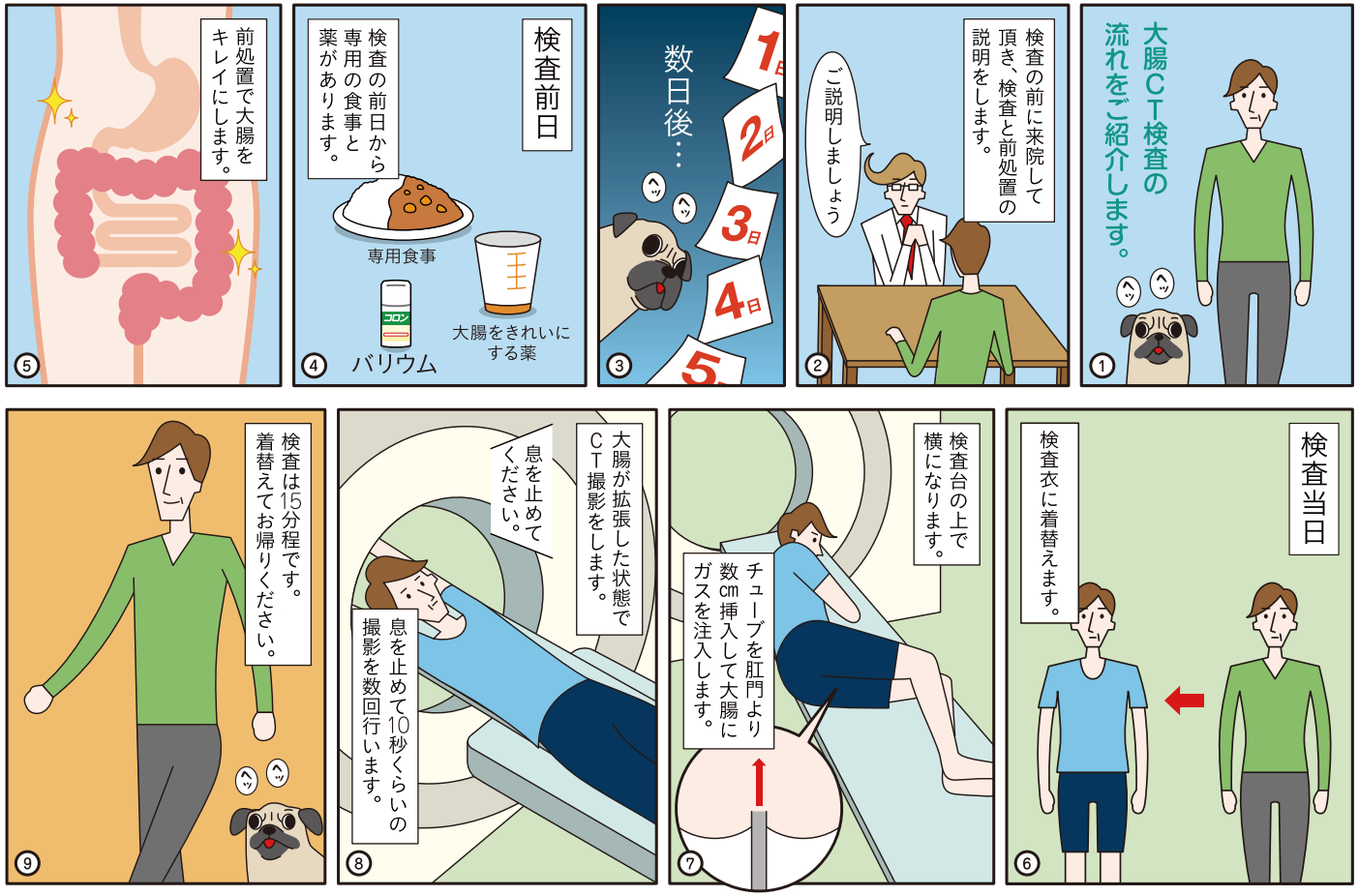
通常のCT検査では大腸を観察するために必要な前処置や大腸の拡張を行いません。この状態では病変を識別することができません。大腸病変をCTで診断するためには，専用の大腸CT検査が必要です。